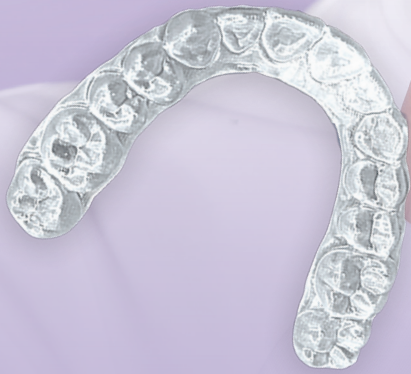



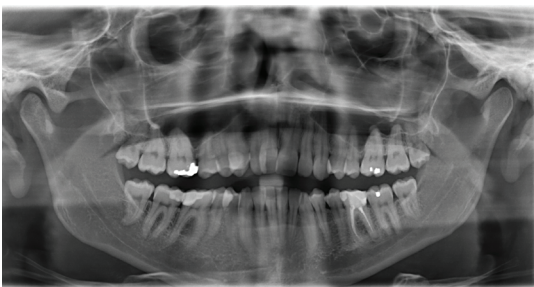
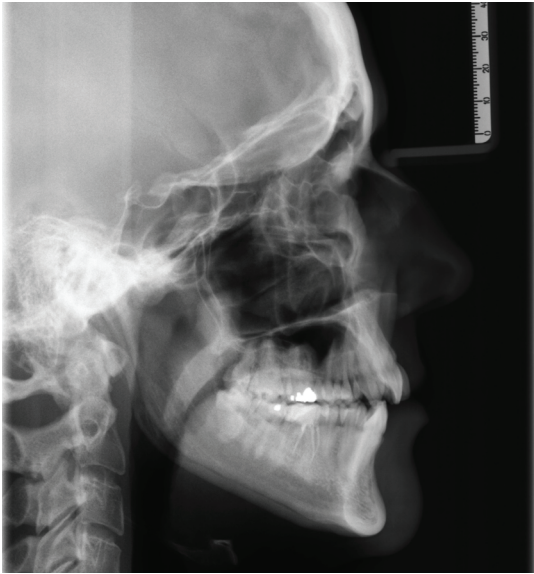
**CASE REPORT**

**TRIO**<sup>®</sup>  
**CLEAR**

Dentist: **Tomas Mortier**

# INTRODUCTION

De patiënte consulteerde onze praktijk voor een 2<sup>e</sup> opinie. Er was behoefte aan een esthetische en functionele oplossing van de huidige situatie. Vooral de zeer extreme crowding in de onder- en de bovenkaak wenste de patiënte opgelost te zien.



**Tandarts Tomas Mortier**

Afgestudeerd als algemeen tandarts aan de KUL in 1997 met daarna een bijkomende 3- jarige specialisatie prothetische tandheelkunde.

Reeds ruim 5 jaar ervaring met transparante aligners. En sinds 2021 volop bezig met de digitale workflow.

LEEFTIJD PATIËNT  
36 JAAR

STERKE CROWDING IN  
BEIDE TANDENBOGEN

KRUISBEET

GOEDE MOTIVATIE VOOR  
DE BEHANDELING



**DD DENTAL**  
Modern Dental Group

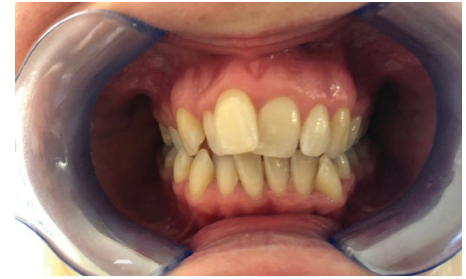
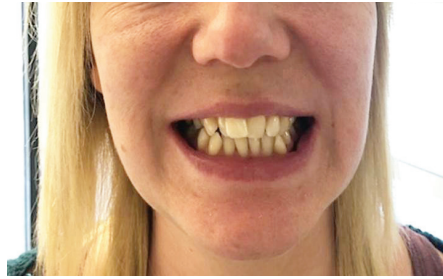
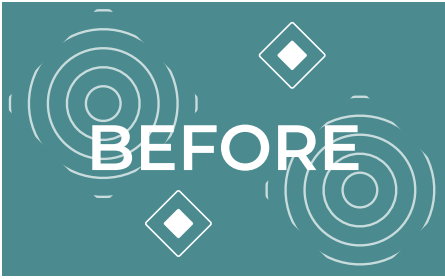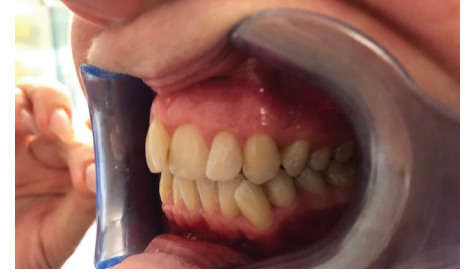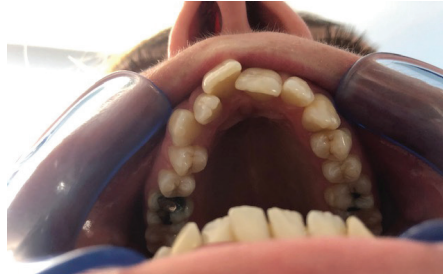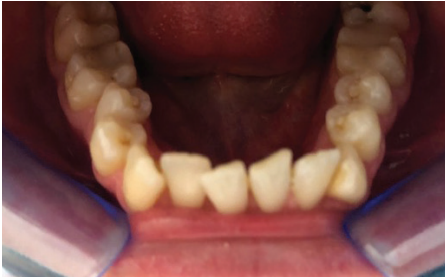**labocast**  
MODERN DENTAL GROUP





# TREATMENT STARTING

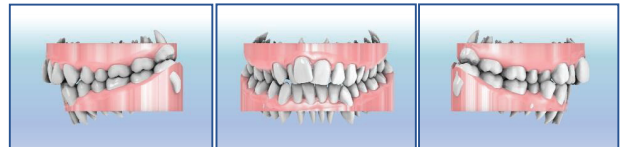

# TREATMENT PLAN

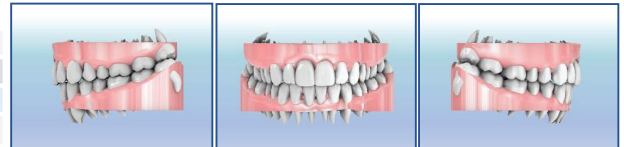

Tx. Time	18 Steps		14 Steps		
	Maxilla	Mandible	Cycle	Maxilla	Mandible
1	IPR	IPR/ATT	21		
2			22		
3			23		
4			24		
5			25		
6			26		
7			27		
8			28		
9		IPR	29		
10	IPR		30		
11			31		
12			32		
13			33		
14			34		
15	IPR		35		
16			36		
17			37		
18			38		
19			39		
20			40		

Before

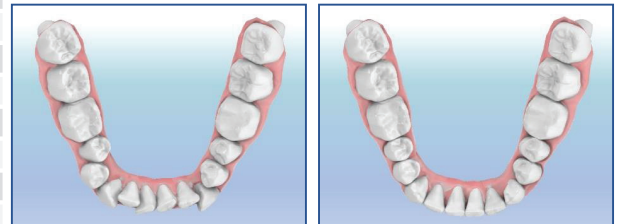
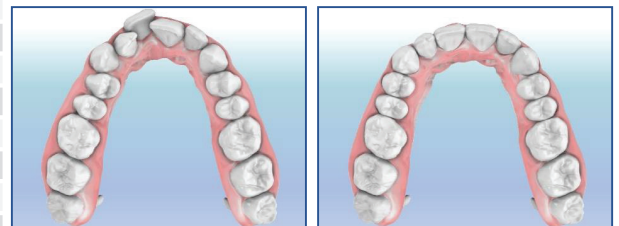


VTO



Before

VTO



ATT: Attachments  
 IPR: Interproximal Reduction  
 Ext: Teeth Extraction

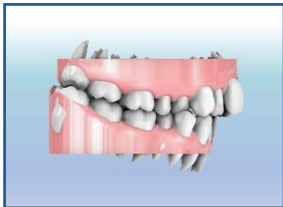
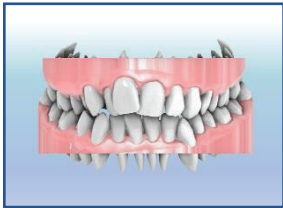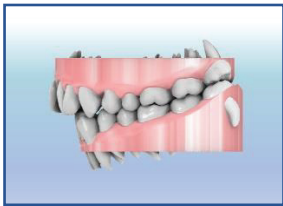
— : Number of steps



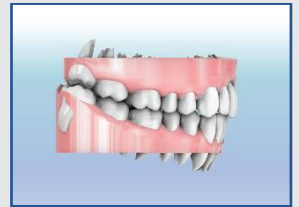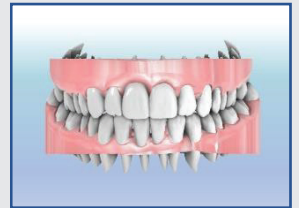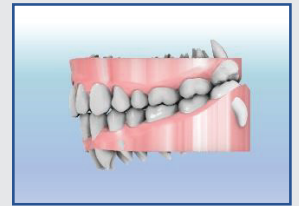
# BEFORE AND AFTER



BEFORE



AFTER



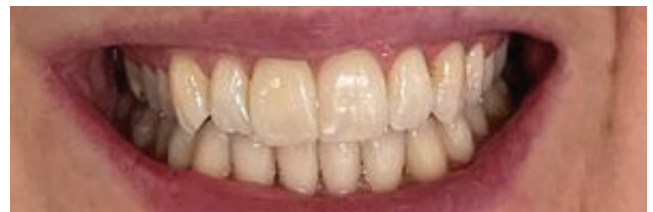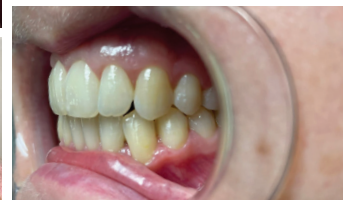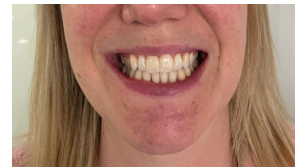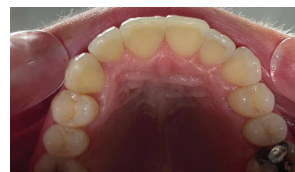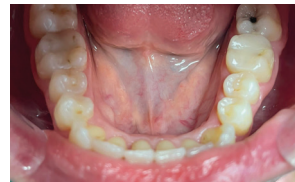## CONCLUSION

ER WAREN GEEN EXTRACTIES NODIG OM 2 MOOIE BOGEN TE VERKRIJGEN.

ER WERD GEOPTEERD OM PLAATS TE MAKEN DOOR MIDDEL VAN IPR. DIT 3 MAAL IN DE BOVENKAAK EN 2 MAAL IN DE ONDERKAAK.

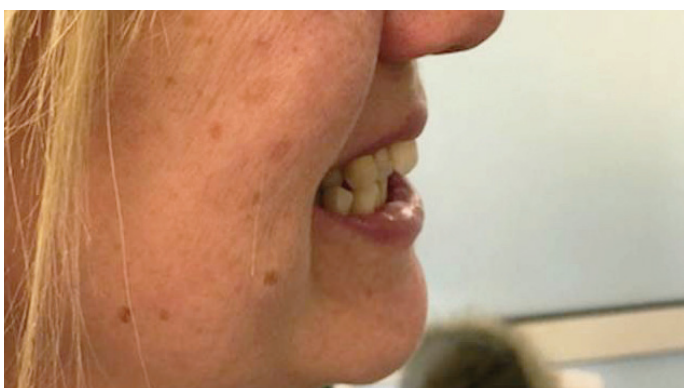
DE TOTALE BEHANDELING DUURDE 54 WEKEN. 18 STAPPEN IN DE BOVENKAAK EN 14 STAPPEN IN DE ONDERKAAK.

VOORAF AAN DE BEHANDELING WERDEN ER 4 ATTACHMENTS IN DE ONDERKAAK GELIJMD

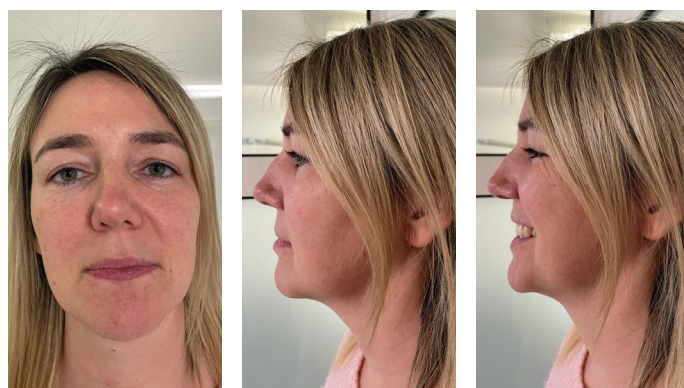



# BEFORE



# AFTER



## DENTIST AND PATIENT FEEDBACK

### Tandarts Tomas Mortier

"De case van Daisy is een second opinion. Patiënte vroeg ons advies na een voorstel van haar orthodontiste waar er 4 premolaren getrokken moesten worden. Dit was geen optie voor de patiënte.

De planning en behandeling was een hele uitdaging, die ons gelukt is zonder enige extractie. Zelfs een refinement was niet nodig, tijdens de toch wel complexe behandeling.

100 percent geslaagd!"

### Patient Daisy Beatens:

"Ik ben super tevreden over heel de behandeling en vooral over het resultaat . Het was zeer aangenaam en vooral zeer snel! Het is in het begin een beetje raar maar dit went snel .

Ik kan het aan iedereen aanraden zeker voor volwassenen aangezien de aligners niet zichtbaar zijn."



**DD DENTAL**  
Modern Dental Group



**labocast**  
MODERN DENTAL GROUP

